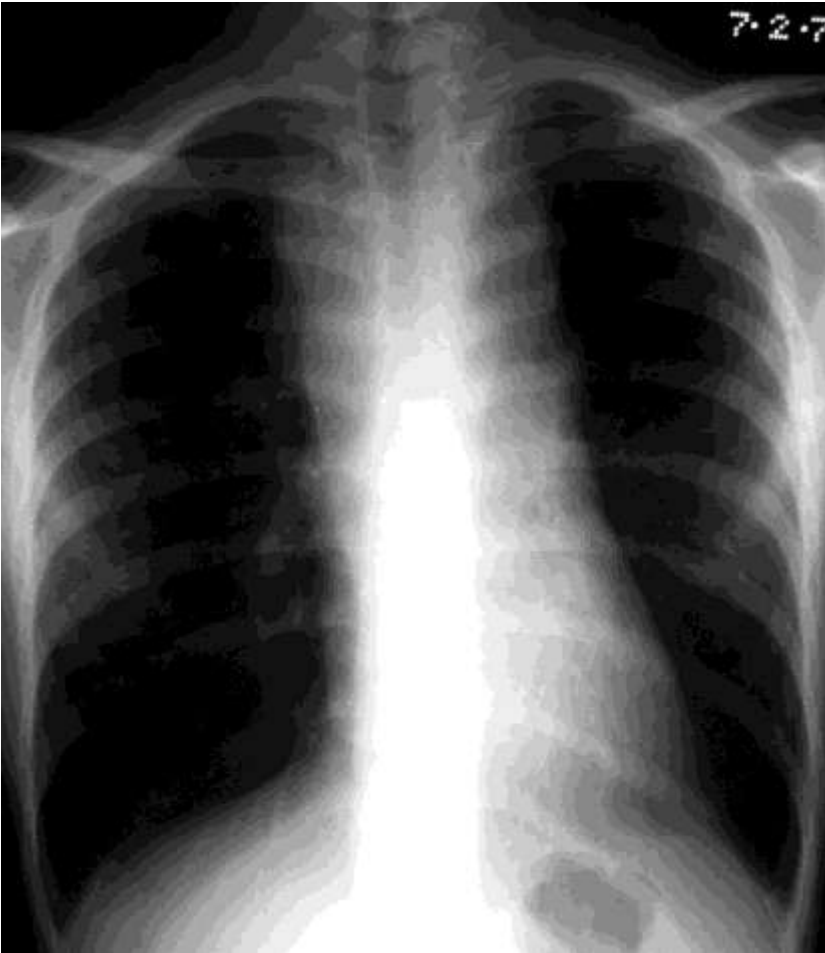


Mr Mohamed A ..25 ans

Adénopathie para trachéale droite



- Biopsie ganglion sus Clavière droite.
- : **SARCODOSE**
- Reprise 3 mois après :
ASSOCIATION
**Sarcoïdose +Lymphome
HODGKINIEN**

Une **sarcoïdose** ou une réaction « sarcoidosique » peut être satellite aux LYMPHOME HODGKINIENS

*Trier **(1)** un patient avec sarcoïdose ayant précédé l'apparition d'un LH, et fait la revue de 9 autres cas dans la littérature

*La sarcoïdose est fait le lit de syndromes lymphoprolifératifs **(2)**??

(lymphopénie, augmentation du taux de CD 4+ /CD8+ ; molécules d'adhésion ;prolifération macrophagique

•Des atteintes granulomateuses éosinophiles évoquant un aspect d'histiocytose X ont également été décrites au décours de traitement de LH. Les 2premiers cas rapportés en 1982 **(3)**

- (1) **Trier**. Acta Med Scand 1985; 218:137-40
- (2) **Karakantza**.J Clin Pathol 1996; 49:208-12
- (3) **Sajjad**.Thorax 1982; 37:110-3